

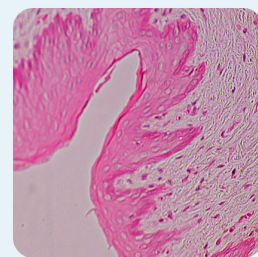
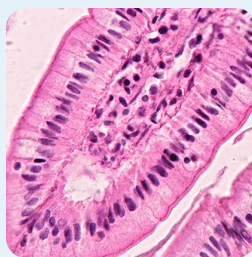
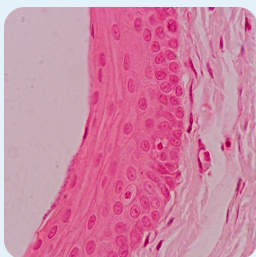


# Tecido Epitelial

---

Autor:  
Diego Pereira de Araújo

Revisão:  
Lucas Jose Santos Mascarenhas



# SUMÁRIO

<b>INTRODUÇÃO</b> .....	<b>3</b>
<b>Origem</b> .....	<b>3</b>
<b>CARACTERÍSTICAS</b> .....	<b>3</b>
<b>Formato</b> .....	<b>3</b>
<b>Membrana Basal</b> .....	<b>4</b>
<b>Junções</b> .....	<b>5</b>
<b>Regeneração</b> .....	<b>6</b>
<b>EPITÉLIOS ESPECIAIS</b> .....	<b>6</b>
<b>Célula Serosa</b> .....	<b>6</b>
<b>Célula Mucosa</b> .....	<b>7</b>
<b>Células Mioepiteliais</b> .....	<b>7</b>
<b>Célula Epitelial Neuro-sensorial</b> .....	<b>7</b>
<b>TIPOS DE EPITÉLIO</b> .....	<b>8</b>
<b>Epitélio de Revestimento</b> .....	<b>8</b>
Epitélio Simples.....	8
Epitélio Estratificado.....	9
Epitélio de Transição.....	10
<b>Epitélio Glandular</b> .....	<b>10</b>
Glândulas Unicelulares e Multicelulares .....	10
Glândulas Endócrinas e Exócrinas.....	11
Glândulas Simples e Compostas .....	11
Modo de Secreção.....	11
Tipos de Secreção .....	12
<b>REFERÊNCIAS</b> .....	<b>12</b>

Laboratório de Anatomia Animal  
Universidade Federal de Goiás - Regional Jataí

Cordenador Geral do Projeto:  
Valcinir Aloisio Scalla Vulcani

Design e Diagramação:  
Guilherme Pinheiro Santos

## INTRODUÇÃO

O tecido epitelial é um dos quatro tipos básicos de tecidos dos organismos (epitelial, conjuntivo, nervoso e muscular) e sua etimologia vem das palavras gregas “*theleo*” – tecido que cresce – e “*epi*” – sobre outro.

Seus principais representantes são a epiderme “pele”, anexos epidérmicos (pelos, penas, garras, cornos, cascos, cristas e barbeta) e, glândulas e células secretoras (glândula tireoide, córtex da adrenal e paratireoide).

A função do tecido epitelial pode variar de acordo com sua localidade, podendo ser: do tipo de revestimento de superfícies (epiderme, por exemplo), defesa (chifres), absorção e secreção (epitélio intestinal), percepção de estímulos sensitivos (neuroepitélio), e contração (células mioepiteliais, por exemplo).

### Origem

O tecido epitelial tem sua origem dos três folhetos embrionários, derivados do processo gastrulação principalmente no ectoderma (pele e anexos) e no endoderma (glândula tireoide, paratireoide, córtex da adrenal e revestimento de alguns órgãos) e apenas uma pequena parte deriva do mesoderma (córtex da adrenal, parte dos rins, e mesotélio, que correspondem às células pavimentosas que revestem as cavidades corporais).

## CARACTERÍSTICAS

### Formato

As células que compõem o tecido epitelial possuem diversas formas e estão dispostas em camadas **simples** (quando é formada por apenas uma camada de células) ou em múltiplas camadas, chamada de forma **estratificada**. A configuração do núcleo da célula é variada, porém acompanha o formato da célula, o que pode nos dar uma certeza do tipo de célula epitelial que está sendo observado.

Como na microscopia de luz não é clara a distinção entre membrana a que separa uma célula epitelial de outra, a distância entre o núcleo dessas células pode dar uma noção sobre o seu formato, além de poder ser uma forma de certificar se aquele epitélio está disposto de forma simples ou estratificada.

As células epiteliais têm a característica de apresentarem polarização, ou seja, uma região da célula abriga maior quantidade de organelas específicas do que outra, deixando essa região polarizada. As células caliciformes são um grande exemplo de células polarizadas.

Os epitélios **não possuem vascularização própria**, sendo seu suprimento advindo dos tecidos adjacentes, por principalmente do tecido conjuntivo, que está ligado ao epitélio através da membrana basal. A região da célula voltada para o tecido conjuntivo é chamada de membrana basal ou porção basal, já a região voltada para



Acesse <https://laan.jatai.ufg.br/> para mais aulas

Visite nossa página no <https://www.facebook.com/laanufg>

Fique por dentro e receba o que há de novo no LAAN UFG

---

o meio externo ou lúmen do órgão é chamada de membrana apical ou porção apical. Por fim, as regiões das células que estão em contato com as células vizinhas são conhecidas como membrana lateral ou porção lateral.

Ao contrário da vascularização, os epitélios possuem uma alta inervação que provem de plexos nervosos formados na lâmina própria e são responsáveis pela alta sensibilidade de alguns epitélios, como da epiderme; e pelo funcionamento de algumas células secretoras, estimulando ou inibindo sua atividade de secreção.

A escassez de matriz extra celular (MEC) entre as células se dá devido a forte junção entre uma célula e outra, ficando a MEC concentrada na lâmina basal.

Algumas células epiteliais podem apresentar especializações de membrana apical como microvilos, presente em células intestinais por exemplo, que são projeções curtas ou longas compostas internamente por actina, cuja função principal é aumentar a área de absorção das células. Outras células epiteliais se especializaram na criação de cílios (como presente no epitélio da traquéia) ou flagelos (como o dos espermatozoides), sendo ambos compostos por 2 microtúbulos centrais rodeados por nove microtúbulos periféricos, inseridos na base da célula pelos corpúsculos basais. A diferença entre cílios e flagelos é observada pela característica dos cílios serem menores e grandemente numerosos em uma única célula (cerca de aproximadamente 250 cílios), já os flagelos são mais longos e apenas um está disposto em cada célula.

Algumas células epiteliais, como as células do epidídimo e do ducto deferente, se especializaram em um tipo diferente de microvilos, são os estereocílios, que são microvilos maiores e ramificados que tem por característica serem

imóveis, com a função de ajudar na movimentação de moléculas para dentro e para fora das células.

Outas células epiteliais, como do endotélio, podem ter estruturas conhecidas como caveólas (formadas por caveolina-1 e 2) e as vesículas de pinocitose, que usam dessas estruturas para transportar moléculas do lúmen para o tecido conjuntivo ou ao contrário.

## Membrana Basal

A membrana Basal é o espaço entre os tecidos e o tecido conjuntivo, visível apenas com microscópio eletrônico. O tecido epitelial também forma uma lâmina basal com o tecido conjuntivo, que é menos espessa do que outras membranas basais como as formadas entre células adiposas e do conjuntivo por exemplo. Isso se deve ao fato de ambos os tecidos possuírem epitélio de revestimento, o que torna suas lâminas basais mais espessas.

As principais funções das membranas basais são: estrutural, filtrar moléculas e oferecer ao epitélio, regular a proliferação e diferenciação celular ao se ligar a hormônios e outros fatores de crescimento celular, influenciar no metabolismo das células e servir como suporte para migração celular.

A membrana basal é dividida em dois seguimentos distintos somente visíveis ao microscópio eletrônico, que são a lâmina basal e a lâmina reticular.

A lâmina basal por sua vez pode ser dividida em duas partes: lâmina densa e lâmina lucida. A lâmina densa é formada por uma rede de fibrilas e a lâmina lucida são camadas elétron-lucentes que podem se formar em uma ou em ambos os lados da lâmina basal.

Os principais componentes da lâmina basal são colágeno do tipo IV, glicoproteínas (laminina, entactina e proteoglicanos) e colágeno do tipo

VII, que é responsável por formar uma rede que se adere ao tecido conjuntivo e ao epitelial, ligando os dois tecidos por meio das fibrilas de ancoragem. Muitos de seus componentes são sintetizados pelas células adjacentes como pelas células epiteliais, conjuntivo, adiposo e musculares.

A lâmina reticular que é composta por feixes de colágeno, podem ser produzidos tanto pelo epitélio, quanto pelo tecido adjacente e se projeta para dentro do tecido conjuntivo ao redor.

Alguns autores consideram que a terminologia membrana basal é usada para descrever macroscopicamente a estrutura vista no microscópio de luz correspondente a lâmina basal junto com a lâmina reticular, que se cora pelo método de PAS ou impregnação pela prata; e a terminologia lâmina basal é usada para indicar o conjunto de lâmina densa com a lâmina lucida.

## Junções

As células epiteliais são aderidas fortemente umas as outras graças à junções firmes entre suas membranas, que é dado por membros de uma das famílias das glicoproteínas, chamadas caderinas. Essa forte adesão tem como principal função impedir com que algum organismo ou moléculas estranhas atravessem pelo epitélio.

Essas junções tem a função de aderir uma célula a sua vizinha (junções de adesão – zônulas de adesão, desmossoma e hemidesmossomos), impermeabilizar o meio entre as células (junções impermeáveis – zônulas de oclusão) e realizar trocas comunicantes entre estas (junções de comunicação – junções comunicantes ou junção GAP – GAP junction).

Todas essas junções, com exceção dos hemidesmossomas, são consideradas especializações de superfície lateral, por serem

localizados na membrana lateral das células. O hemidesmossoma é considerado especialização de superfície basal, por estar na membrana basal das células. Lembrando que os microvilos, cílios, estereocílios, cavéolas e membranas de pinocitose são especializações de superfície apical.

As zônulas de adesão circunda toda a célula através de uma rede de numerosos filamentos de actina e espectrina, próxima a membrana apical da célula e é muito importante para aderir a célula a sua vizinha.

O desmossoma ou mácula de adesão é uma estrutura complexa em forma de disco que se encontra na superfície da membrana lateral da célula, e está ligado à outro desmossoma da célula adjacente. A parte citoplasmática do desmossoma, antes deste se ligar a membrana, existe uma região chamada placa de ancoragem, da qual podem se ligar queratina e glicoproteínas das famílias das caderinas, como desminas ou vimentina, o que aumenta ainda mais o poder de adesão destas estruturas.

Os hemidesmossomos são as junções entre algumas células epiteliais e sua lâmina basal que apresentam apenas um desmossoma que tem em sua placa de ancoragem, glicoproteínas da família das integrinas, que se interagem melhor com as substâncias presentes na lâmina basal, como laminina e colágeno do tipo IV.

As zônulas de oclusão formam um “cinturão” que circunda toda a parte mais apical da célula, vedando totalmente o espaço de forma que não possa haver trocas entre membrana apical e membrana basal. Quanto mais impermeável for o epitélio (epiderme, por exemplo), mais zona de oclusão este terá. Surgem como o resultado de uma fusão entre as densas lâminas laterais das membranas vizinhas.

As junções comunicantes, junções GAP, ou GAP junction, estão distribuídas em qualquer

---

parte da membrana lateral formando placas de uma proteína chamada conexina, organizada em hexâmeros em volta de um poro hidrofílico. A união desses vários poros de conexina forma o conexon, e o conexon de uma célula está ligado ao conexon da célula adjacente, formando passagens comunicantes entre as duas.

Pelas junções comunicantes podem passar: moléculas com massa molecular de até 1500 Da., íons, alguns hormônios e substâncias transmissoras próprias das células como AMPc e GMPc. Esses intercâmbios entre células epiteliais permite ao tecido trabalhar de formas coordenadas.

### Regeneração

Alguns epitélios podem estar expostos a ambientes muito agressivos, como por exemplo, a epiderme e epitélio intestinal; logo estão susceptíveis a muitas injúrias. Devido a tal fator as células epiteliais tem uma taxa de renovação muito alta.

A taxa mitótica de alguns epitélios é muito alta, como é o caso do epitélio intestinal, sistema reprodutor feminino (mas também pode ser baixa), fígado e pâncreas, por exemplo.

As formas de regeneração das células epiteliais podem variar de acordo com o tipo de epitélio. Em tecidos epiteliais estratificados, as células basais desses epitélios são especializadas em se multiplicar e se diferenciar em células de revestimento para aquele epitélio ou em células caliciformes. Em epitélios simples, como só existe uma membrana epitelial, as células dessa única membrana, além de executar sua função também tem um alto poder mitótico e se multiplicam. Essa reação também é observada em células do mesotélio e endotélio.

Em alguns epitélios prismáticos altamente

especializados como do estômago e intestino, a alta especialização de absorção ou secreção diminui drasticamente seu potencial mitótico, logo, para serem substituídas, essas células precisam de células fontes localizadas muitas vezes, distante, nas profundezas das cripta intestinais, que acabam migrando até o ponto certo para substituir a célula que foi descamada.

## EPITÉLIOS ESPECIAIS

### Célula Serosa

O epitélio pode formar as células serosas, presentes nas células acinosas do pâncreas e nas glândulas salivares. Estas células são coradas pela técnica de hematoxilina e eosina.

As células serosas se caracterizam por ser poliédricas ou piramidais com núcleos arredondados, intensa basofilia na região basal, resultante do acúmulo de retículo endoplasmático rugoso e polirribossomos; uma região apical com a presença de um desenvolvido complexo de Golgi e muitas vesículas arredondadas envolvidas por membranas chamadas de grânulos de secreção, também chamados de grânulos de zimogênio no pâncreas.

As células serosas liberam seus grânulos de secreção através do movimento de proteínas motoras e do citoesqueleto, presentes no citosol, que empurra esses grânulos para região apical da célula onde a membrana desses grânulos se funde com a da célula e o material é liberado por exocitose. Normalmente o conteúdo das células da serosa é rico em enzimas, principalmente no pâncreas.

### Célula Mucosa

São células representadas, principalmente, pelas células caliciformes (Células de Goblet). Sendo células que possuem numerosos grânulos que

contem, na região apical, muco de glicoproteínas intensamente hidrofílicos. O núcleo normalmente é deslocado para a região basal que é rico em Complexo de Golgi.

Não se coram facilmente pela técnica de Hematoxilina e eosina, devido a alta presença de carboidrato monossacarídeo contidas em sua região apical.

Ao liberar seus grânulos, estes são bastante hidratados formando um muco, viscoso, elástico e lubrificante. Esse muco vai apresentar diferença na sua composição morfológica e química de acordo com cada região que é produzido pois o muco produzido pelas células caliciformes do intestino não é o mesmo produzido pelas células caliciformes da traqueia.

Em algumas regiões o mesmo ácido pela qual e secretado os grânulos das células serosas, também é responsável pela secreção das células mucosas, glândula salivar, por exemplo.

### **Células Mioepiteliais**

São células epiteliais localizadas ao redor de algumas glândulas exócrinas (sudoríparas, lacrimais, salivares, mamárias, por exemplo) de forma que essas células envolvem as glândulas exócrinas, como em uma abraço.

As células mioepiteliais contem em seu citoplasma filamentos de actina e miosina que lhes dão o poder de se contrair e, assim, contrair também as glândulas exócrinas que estas envolvem fazendo com que seu conteúdo interno seja excretado (excreção do leite, por exemplo).

Essas células se diferenciam das células musculares, pela sua morfologia e também pelo fato de possuir filamentos de queratina, que é característico das células do tecido epitelial.

### **Célula Epitelial Neuro-sensorial**

Células epiteliais associadas a órgãos especializados na percepção das sensações (Óptica, olfativa, gustativa, auditiva, cinestésica, térmica), através de uma célula especializada chamada de epitelíócito sensitivo que é uma célula não nervosa que atua como receptor sensitivo pois recebem a informação (gustativa, auditiva ou vestibular) e repassa para o neurônio que esta justaposto a esta célula.

As células olfativas e os fotorreceptores agem como epitelíocitos neurosensorial que são células nervosas modificadas para receber e transmitir informações para um outro neurônio próprio do sistema nervoso. Os cones e Bastões que são epitelíocitos neurosensoriais, presentes no olho, recebem a mensagem luminosa e transmite a informação através de seus axônios para outros neurônios próprios do sistema nervoso.

## **TIPOS DE EPITÉLIO**

A classificação dos epitélios pode ser dada de acordo com sua função (Revestimento ou glandular) ou de acordo com o numero de folhetos que estes possuem (Simples ou estratificado). A classificação por função, é muitas vezes, arbitrária pois muitos epitélios de revestimento podem ter atividades glandulares, epitélio da cavidade do estomago, por exemplo.

### **Epitélio de Revestimento**

#### **Epitélio Simples**

Caracterizados por possuírem apenas uma camada de células, ou, um folheto apenas.

O Epitélio Pavimentoso Simples possui um único folheto de células uniformes achatada, em forma de ladrilhos. Seu citoplasma é visto com

dificuldade no microscópio ótico e seu núcleo é achatado. Sua principal função é a troca de moléculas e criar uma superfície sem atritos que facilite a movimentação. Está presente no: mesotélio que reveste os espaços celomáticos do corpo como pleura, pericárdio, peritônio; endotélio que reveste o coração, vasos sanguíneos e linfáticos; revestimento do alvéolo pulmonar, ductos de muitas glândulas, labirinto do ouvido interno, partes dos néfros.

O Epitélio Cubico Simples possui um único folheto de células uniformes cuboides com bordas nem sempre definidas. Seu citoplasma é visível ao microscópio ótico e seu núcleo é bem centrado na célula. A função deste epitélio pode ser absorção de moléculas e formação de ductos. Está presente no: ductos e porção secretora de muitas glândulas, em algumas partes dos néfros, superfície do cristalino, da íris e epitélio pigmentar da retina e epitélio do ovário.

O Epitélio Cilíndrico, colunar ou prismático simples possui um único folheto de células uniformes cilíndricas ou colunares cuja altura supera a largura da célula. Possui núcleos em formatos irregulares, porém, situados no mesmo nível próximos à base. A função deste epitélio é secretória, sendo muito encontrada em células exócrinas; mas pode ter função de absorção de moléculas e proteção. Está presente no: Ductos, porção secretórias de glândulas e revestindo estomago, intestinos e tubas uterinas.

O Epitélio Colunar Pseudo-estratificado é um epitélio de uma única camada de células que repousa sobre a lâmina basal, porém são células de tamanhos e formatos diferentes o que faz parecer que é um epitélio com vários folhetos, ou seja, estratificado, quando na realidade, existe apenas um folheto. Nem todas as células desse epitélio chegam à porção apical e é possível encontrar em sua região basal todos os tipos de células epiteliais simples como o prismático,

cuboide e pavimentoso.

A função deste epitélio é revestir alguns órgãos tubulares e ajudar na remoção de corpos estranhos destes como é o caso do Epitélio Pseudo-estratificado ciliado que reveste a traqueia e, com a ação dos cílios, que se projetam na região apical, ajuda a remover partículas estranhas do trato respiratório.

Este epitélio está presente no: revestimento da traqueia e brônquios, pontos de transição entre epitélio simples e estratificado, sacos lacrimais e ducto deferente.

### **Epitélio Estratificado**

Caracterizados por possuírem mais de uma camada de células epiteliais ou múltiplos folhetos.

Por terem múltiplos folhetos os epitélios estratificados tendem a mudar muito o formato de suas células, de tal forma que, podem se apresentar mais cuboides nos folhetos mais basais e mais pavimentosos nos folhetos mais apicais, podendo dificultar a sua identificação. Para que se consiga uma distinção clara entre os epitélios estratificados deve se olhar no folheto mais apical do tecido, pois este que apresentará a forma característica daquele tipo de epitélio específica. Por exemplo, o Epitélio Estratificado Pavimentoso só terá células pavimentosas em sua porção apical, sendo sua porção mais basal formada por células em formato mais cuboide.

O Epitélio Estratificado Pavimentoso apresenta seus folhetos mais superficiais bem achatados podendo ter grande numero de folhetos que podem se em maior ou menor numero de acordo com a região do corpo em que se encontra. Esse epitélio pode ter cinco camadas bem definidas ao microscópio ótico.

A primeira é a camada basal ou estrato basal, formado por células fontes que se



aderem na membrana basal. É a única camada presente e constante em todos os tipos de epitélio estratificado pavimentoso, sendo que as camadas a seguir podem não estar presentes ou em quantidades regulares em outras partes do epitélio.

O segundo é o estrato espinhoso normalmente formado de células um pouco achatadas, o nome espinhoso vem do fato destes apresentar formas de espinhos saindo de suas laterais que são os prolongamentos dos desmossomos que ficam firmes enquanto a célula se retrai. A combinação de estrato espinhoso e do estrato basal se dá o nome de estrato germinativo.

O terceiro é o estrato granuloso que pode estar presente em grandes quantidades de folhetos ou ausente, as células epiteliais costumam se degenerar nesse estrato devido à alta produção de grânulos de querato-hialina que formaram a queratina. Logo os grânulos que dá o nome ao estrato podem ser tanto os grânulos de querato-hialina quanto os grânulos formados pelos processos naturais de degeneração celular.

O quarto é o estrato lúcido que são extremamente achatados e acidófilos resultado da morte das células com a ausência de núcleo e grânulos citoplasmática com a exceção de grânulos de eleidina.

O quinto é o estrato córneo que é o acúmulo de várias células mortas densamente agrupadas, como se tivessem sido exprimidas, apresentando um elevado grau de queratinização. Alguns autores reconhecem a presença de mais uma camada que é o estrato disjunto que seriam as partes do estrato córneo que estão se descamando.

Nem todo Epitélio Estratificado Pavimentoso é queratinizado. Sua função é principalmente proteção mecânica e está presente nos: 1) Queratinizados: revestimento

da pele, cavidade bucal, embora seja menos queratinizado; região anal externa, pré-estômago de ruminantes. 2) Não Queratinizados: Região oral, esofágica, córnea, conjuntiva, região anal interna e regiões do sistema urogenital masculino e feminino.

O Epitélio Estratificado cubico é pouco encontrado no corpo dos animais sendo encontrado disposto em dois folhetos apenas sendo a camada basal composta de células fontes. Sua função esta ligada com absorção, secreção e formação de ductos e esta presente no: ducto de varias glândulas, zonas de transição entre o epitélio estratificado e pseudo-estratificado.

O Epitélio Estratificado Prismático ou Colunar é formado de dois ou mais folhetos epiteliais sendo as células basais mais cubicas, as células intermediarias mais poligonais e as células mais apicais, as prismáticas. Sua função é formar ductos, absorção e secreção de moléculas. Está presente na: Zona de transição entre o epitélio prismático e pseudo-estratificado, grandes ductos e conjuntiva da pálpebra.

### **Epitélio de Transição**

Também conhecido como Urotélio, é um epitélio específico da bexiga urinaria e tem uma particularidade, pois assume diferente forma de acordo com a pressão exercida nele.

No seu estado de repouso, quando a bexiga está vazia, as células assumem diversos formatos normalmente entre cuboides, prismático e principalmente globoso. Sua aparência é de um epitélio estratificado, porém essas múltiplas camadas são o resultado da interação entre as células que estão próximas umas das outras.

No seu estado de distensão, quando a bexiga esta cheia, as células assumem o formato achatado, parecido com o do epitélio pavimentoso

---

normalmente apresentando apenas uma ou duas camadas.

Outra característica do epitélio de transição e sua capacidade de promover uma barreira eficiente entre conteúdo luminal e interstício, impedindo com que aja interação da água do lúmen da bexiga com o tecido conjuntivo.

### **Epitélio Glandular**

Uma das funções do tecido epitelial é poder se especializar em células que secretam substâncias, de tal forma que essas células são conhecidas como Epitélio Glandular.

#### **Glândulas Unicelulares e Multicelulares (relação de número)**

Em relação ao número de células podemos ter as glândulas unicelulares e as glândulas multicelulares. As glândulas unicelulares são formadas por células que estão dispersas no tecido, não formando uma unidade secretora definida, como as caliciformes. As glândulas multicelulares são células epiteliais organizadas em aglomerados.

As glândulas multicelulares podem ser: intra-epiteliais, quando estão aderidas ao epitélio de revestimento, ou, extra-epiteliais, quando não estão diretamente aderidas ao epitélio de revestimento, nesse caso, o processo de formação dessas glândulas extra-epiteliais força uma mitose para dentro do tecido conjuntivo, embora essas células não se misturem realmente com o tecido conjuntivo, pois ainda continuam com suas membranas basais próprias. As células secretoras extra-epiteliais formam uma unidade secretora "dentro" do tecido conjuntivo, chamadas de adenômeros e um ducto de tecido epitelial é formado ligando aquele adenômeros ao epitélio de revestimento.

As glândulas extra-epiteliais são o tipo mais comum de glândulas multicelulares que existe no organismo.

#### **Glândulas Endócrinas e Exócrinas (relação à o epitélio de revestimento e tecidos circundantes)**

As secreções das glândulas pode ser classificadas de acordo com o local onde estas liberam seu conteúdo sendo Exócrina, quando a secreção é liberada diretamente no lúmen ou em superfície livre através de um ducto, ou, Endócrina, quando a secreção é liberada no interstício da célula pois o ducto perdeu o contato com a parte externa. Normalmente, as substâncias liberadas pelas glândulas endócrinas alcançam o sangue sendo chamadas de hormônios.

As células epiteliais secretoras, em seu processo de formação onde migram, por mitose, para o interior do tecido conjuntivo, podem continuar mantendo relações com o epitélio de revestimento que lhe deu origem, através dos ductos. Nestes casos as substâncias produzidas e secretadas por essas células epiteliais caíram no lúmen daquele epitélio de revestimento, esse tipo de desenvolvimento dá origem as glândulas exócrinas. Já as células secretoras que darão origem as glândulas endócrinas tem origem semelhante, porém, estas perdem o contato com o epitélio de revestimento que lhes deu origem, pois o seu ducto é rompido e estas ficam isoladas dentro do tecido conjuntivo, normalmente ficam em proximidade com um capilar de onde poderá retirar os nutrientes necessários para sua manutenção e secretar seus produtos produzidos.

#### **Glândulas Simples e Compostas (relação com o número de ductos)**

As glândulas multicelulares são divididas em

---

simples (Gl. Sudorípara, Gl. Sebácea, Gl. Pilórica, por exemplo), que são aquelas que possuem apenas um ducto secretório, e as compostas (Gl. Salivar, Pâncreas exócrino, Gl. Mamária), que são aquelas que possuem vários ductos secretórios.

A parte secretora das glândulas simples podem ter forma tubular ou acinar (arredondada ou alveolar), esses túbulos ou ácinos podem ser retos ou enovelados. Há também a parte secretora que pode ser ramificada a outros ductos de outras células secretoras ou pode ser um simples ducto que desemboca direto sobre o local definido.

As glândulas compostas (Pâncreas e glândulas mamárias), por terem suas partes secretoras conexão com vários ductos secretórios, se tornam muito complexas e são divididas em três partes: O parênquima que é a parte secretora propriamente dita, o estroma que é a estrutura que da suporte ao parênquima podendo ser formada por epitélio e tecido conjuntivo que são classificados como lobos, é o estroma que permeia a unidade secretora; lóbulos, junção de vários lobos; microtúbulos, onde os lóbulos desembocam e túbulos ou ácinos que é a junção de todas essas estruturas secretoras e por fim o ducto secretor, que é a região que se liga a superfície e lança a secreção.

### **Modo de Secreção**

As glândulas secretoras possuem três formas distintas de secreção. Algumas realizam secreção do tipo merócrina, outras do tipo apócrina e outras do tipo holócrina.

Na secreção apócrina as células perdem parte do seu citoplasma junto com o produto que foi secretado. As glândulas sudoríparas são um exemplo clássico desse tipo de secreção, alguns componentes presente no leite são secretados pela glândula mamária de forma apócrina.

A secreção do tipo merócrina é uma secreção que tem a característica de manter a membrana da célula intacta, pois realiza o processo de exocitose, onde a membrana da vesícula se funde a membrana plasmática liberando o conteúdo a ser secretado. A maioria das glândulas é do tipo merócrina.

A secreção do tipo holócrina é caracterizada pela descamação da célula inteira como forma de secreção. Nesse caso a célula inteira é a secreção dessa glândula de tal forma que essa glândula tem um alto poder mitótico para poder continuar sua atividade secretória. A glândula sebácea do tegumento, o testículo e os ovários são exemplos de secreções holócrinas.

### **Tipos de Secreção**

A dois tipos principais de secreção das glândulas que são denominadas e secreção serosa e secreção mucosa.

As secreções serosas são derivadas das células serosas que liberam um conteúdo claro e aquoso rico em enzimas em um ducto estreito. As glândulas salivares e o pâncreas exócrino são exemplos de glândulas serosas

As secreções mucosas são derivadas das células mucosas que liberam um fluido viscoso rico em glicoproteínas e mucigênio em um ducto mais largo do que se comparado com os ductos das células serosas. O conteúdo mucoso liberado tem a função lubrificante e protetora. Como já mencionado as células caliciformes são os maiores representantes das glândulas mucosas.

Apesar de células serosas e mucosas serem independentes e poder possuir ductos próprios, pode haver locais onde uma única glândula pode conter os dois tipos de células descarregando juntas seus produtos no ducto secretor liberando uma secreção mista. Nesses casos as células da

---

mucosa são envolvidas pelas células da serosa (semiluas serosas ou crescentes serosas) e ambas as células secretam seus conteúdos que são liberados nos canalículos das células mucosas que são maiores.

## **REFERÊNCIAS**

JUNQUEIRA. L.C; CARNEIRO. J. **HISTOLOGIA BÁSICA**. Ed. Guanabara Koogan.11º edição. Rio de Janeiro. 2008.

GARTNER. L. P; HIATT. J. L. **ATLAS COLORIDO DE HISTOLOGIA**. Ed. Guanabara Koogan. 4º edição. Rio de Janeiro. 2007.

BANKS. W. J. **HISTOLOGIA VETERINÁRIA APLICADA**. Ed. Manole LTDA. 2º Edição. São Paulo. 1991.

SAMUELSON. D. A; **TRATADO DE HISTOLOGIA VETERINÁRIA**. Ed. Saunders Elsevier. Rio de Janeiro. 2007.